



Utilización de PRF como tratamiento alternativo de la osteonecrosis por bifosfonatos. Primeras impresiones

Use of PRF as an alternative treatment for osteonecrosis due to bisphosphonates. First impressions

Recibido: 2018//05/15. Aceptado: 2018/08/16. Publicado: 2018/09/01

Juan Diego Salazar ¹

Patricio Unda ²

Andrés Ortiz ³

Fernando Sandoval Portilla ⁴

¹ Universidad San Francisco De Quito, Colegio De Ciencias De La Salud, Escuela De Odontología, Clínica odontológica, Campus Cumbayá, oficina CC100, casilla postal 17-1200-841. Quito-Ecuador.

Correo electrónico: juandieguito87@aol.com

² Universidad San Francisco De Quito, Colegio De Ciencias De La Salud, Escuela De Odontología, Clínica odontológica, Campus Cumbayá, oficina CC100, casilla postal 17-1200-841. Quito-Ecuador.

Correo electrónico: patundaja@hotmail.com

³ Universidad San Francisco De Quito, Colegio De Ciencias De La Salud, Escuela De Odontología, Clínica odontológica, Campus Cumbayá, oficina CC100, casilla postal 17-1200-841. Quito-Ecuador.

Correo electrónico: andres_nanopaulo@outlook.es

⁴ Universidad San Francisco De Quito, Colegio De Ciencias De La Salud, Escuela De Odontología, Clínica odontológica, Campus Cumbayá, oficina CC100, casilla postal 17-1200-841. Quito-Ecuador.

Correo electrónico: fjose28@hotmail.com



Resumen

La osteonecrosis de los maxilares producida por bifosfonatos es una complicación que se presenta en pacientes sometidos o no a un procedimiento quirúrgico, que se encuentran bajo tratamiento o tuvieron tratamiento previo con estas drogas antirresortivas. El manejo de esta patología aún es controversial, y su tratamiento se basa en aliviar la sintomatología del paciente. En la actualidad se han obtenido buenos resultados con la utilización de plasma rico en fibrina (PRF) el cual estimula y acelera la regeneración tisular. En este artículo se realiza un reporte inicial de dos casos clínicos en los cuales se obtuvo resultados favorables, presentando a las cuatro semanas un cierre total de los defectos, sin presencia de recidivas a los 6 meses y al año, al igual que en otros reportes de casos tratados de forma similar, sugiriendo que la utilización de PRF en el uso de esta patología podría ser una alternativa eficaz, aunque se requiere un mayor número de estudios para demostrar su eficacia.

Palabras claves: osteonecrosis, bifosfonatos, plasma rico en fibrina, mandíbula

Abstract

Bisphosphonate-related osteonecrosis of the jaw is a complication that occurs in patients usually undergoing or not to a surgical procedure, who are under treatment or have been previously treated with antiresorptive drugs. The management of this pathology is still controversial, and its treatment is base done alleviating the patient's symptoms. At present, promising results have been obtained with the use of platelet-rich fibrin (PRF) which stimulates and accelerates tissue regeneration. In this article we present two clinical cases in which favorable results were obtained, presenting at four weeks a total closure of the defects, without the presence of recurrences at six months and a year, as in other reports, suggesting that the use of PRF in the use of this pathology could be an effective alternative, although a greater number of studies is required to demonstrate its effectiveness.

Keywords: osteonecrosis, bisphosphonates, PRF, platelet-rich fibrin, jaw



Introducción

En el 2007 la Asociación Americana de cirugía oral y maxilofacial definió a la osteonecrosis como la exposición de hueso necrótico en la región maxilofacial que persiste por más de 8 semanas en pacientes bajo tratamiento actual o previo con bifosfonatos y sin antecedentes de radioterapia en la región de cabeza y cuello. Esta definición luego se volvió controversial debido a la ocurrencia de casos sin exposición ósea; por lo que posteriormente la definición fue ligeramente cambiada, incluyendo, tejido óseo que se puede examinar a través de una fístula intraoral o extraoral en la región maxilofacial ^{1,2,3,4,5,6}. En la actualidad se sabe que la osteonecrosis por bifosfonatos es una condición patológica progresiva caracterizada por la muerte de células óseas como resultado de un proceso isquémico produciendo una destrucción del tejido óseo en la mandíbula o en el maxilar, esta complicación usualmente aparece después de una cirugía simple causando un efecto adverso significativo en la calidad de vida de los pacientes ^{7,3,4}.

Se han presentado algunas hipótesis de su localización única en los maxilares, contrario al resto de huesos faciales, los maxilares presentan una vascularización relativamente alta y una remodelación ósea continua por el estrés mecánico producido por las fuerzas que deben soportar, lo cual debe permanecer en equilibrio. Todo esto se ve alterado debido al mecanismo de acción de los bifosfonatos, lo cual se ve reflejado en fistulas que permiten la exposición de tejido óseo a la cavidad oral, dejándolo susceptible a la colonización de cualquier microorganismo produciendo infecciones ³. La osteonecrosis por bifosfonatos se ha dividido en 3 estados: sin infección, con infección y Con infección y presencia de fractura patológica, fistula o evidencia de osteólisis extendida hasta el borde inferior de la mandíbula o el piso del seno maxilar ^{3,8,9}. El objetivo del tratamiento es controlar la infección con antibioticoterapia, minimizar la progresión de la necrosis con enjuagues orales

antisépticos, la limpieza quirúrgica para promover la reparación tisular, aunque en la actualidad el tratamiento quirúrgico resulta controversial, debido a que este método invasivo causa un trauma en el área tratada que puede agravar la condición ^{5,3,10}.

Los bifosfonatos son medicamentos que presentan una gran resistencia a la hidrólisis enzimática y permite unirse fuertemente a la hidroxiapatita de la matriz mineralizada, lo que facilita su incorporación al tejido óseo, donde permanecen por tiempo prolongado ¹¹. Este medicamento es comúnmente prescrito en pacientes con osteoporosis, enfermedad de Paget, mieloma múltiple, tumores metastásicos y displasia fibrosa ^{11,2,5}. Su mecanismo de acción de basa en la inhibición de la reabsorción ósea mediante la inhibición de la actividad y diferenciación osteoclástica, incrementado la apoptosis de los osteoclastos, inhibiendo la reabsorción ósea, además tienen un efecto inhibitorio de la actividad de proliferación celular tumoral y de la angiogénesis ^{11,2,3,5,6}.

El plasma rico en fibrina (PRF) son productos autólogos que contienen altas concentraciones de factores de crecimiento como el factor de crecimiento derivado de plaquetas (PDGF), factor de crecimiento transformante (TGF), factor de crecimiento vascular endotelial (VEGF), factor de necrosis tumoral (TNF), además posee propiedades reguladoras de la inflamación y estimuladora de agentes quimiotácticos, contiene también fibrina, plaquetas y leucocitos, secreta tres tipos de citocinas proinflamatorias (IL1, IL6, TNF) y una antiinflamatoria (IL4). Todas estas características estimulan y aceleran la regeneración tisular y actualmente se usan en muchos campos de la medicina, estudios recientes han mostrado resultados prometedores con el uso del PRF como tratamiento de la osteonecrosis por bifosfonatos ^{2,5,6,12}.

El objetivo de este reporte es presentar nuestras primeras impresiones en el tratamiento de la

osteonecrosis por bifosfonatos usando PRF y mostrar los resultados en periodos de 6 meses y un año.

Caso 1.

Paciente de género femenino de 72 años de edad acudió a la consulta con dolor e inflamación en el lado derecho de su cara. Como antecedentes de importancia la paciente refiere que sufre de diabetes tipo I controlada, hipertiroidismo y artrosis para lo cual se inyecta ibandronato de sodio (bonviva) cada tres meses, además refiere que hace aproximadamente 6 meses le realizaron extracción de la pieza dental 46, posterior a lo cual inició con sensación de dolor y la herida nunca cerró. A nuestro examen clínico se observó el alveolo sin evidencia de cicatrización y presencia de hueso necrótico expuesto, la encía inflamada y descarga de secreción purulenta, la paciente refería dolor. Se realizaron exámenes radiográficos y tomográficos, en los cuales se pudo constatar una reabsorción del hueso alveolar en la región del molar extraído, así como, presencia de secuestro óseo.

Luego de la examinación clínica y los análisis de exámenes complementarios se diagnosticó a la paciente con osteonecrosis por bifosfonatos de los maxilares en estadio II. Para el tratamiento se

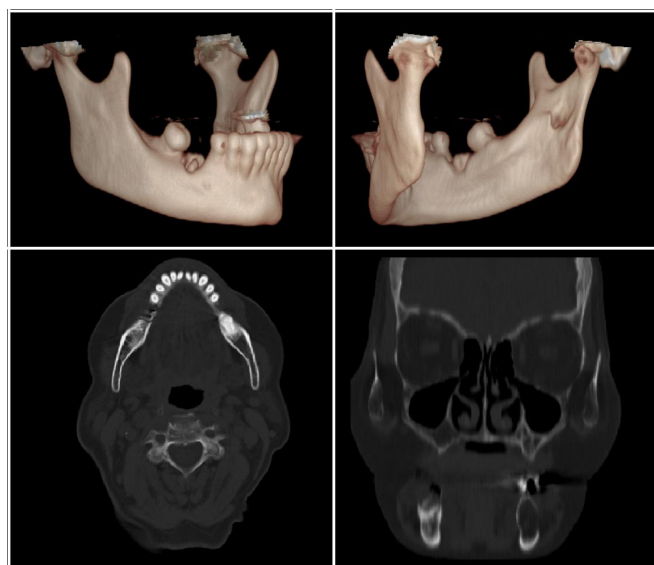


FIGURA 1. IMÁGENES TOMOGRÁFICAS.

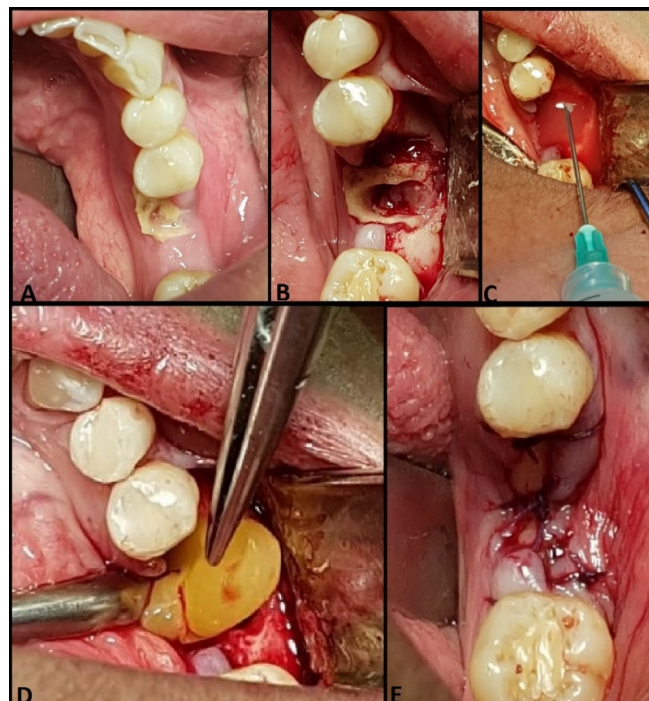

FIGURA 2. A. IMAGEN CLÍNICA DEL PACIENTE CUANDO LLEGA A LA CONSULTA DONDE SE PUEDE APRECIAR TEJIDO ÓSEO NECRÓTICO EXPUESTO, B. IMAGEN TRANSOPERATORIA DONDE SE EVIDENCIA EL SECUESTRO ÓSEO, C. COLOCACIÓN DEL IPRF EN EL SITIO DEL DEFECTO, D. COLOCACIÓN DE LAS MEMBRANAS DE PRF EN EL DEFECTO Y PARA EL CIERRE DEL DEFECTO, E. SUTURA DE LAS MEMBRANAS DE PRF CON LA MUCOSA ORAL.

combinó terapia antibiótica (doxicilina 100mg) y enjuagues bucales a base de gluconato de clorhexidina al 0.12%, para el control de la infección. Una vez controlada la infección se planificó la limpieza quirúrgica de la herida con eliminación del tejido óseo necrótico y la aplicación de PRF bajo anestesia local. Posterior a la consulta con su médico tratante se suspende terapia antirresortivas.

El tratamiento quirúrgico consistió en una secuestrectomía mínimamente invasiva y limpieza del remanente alveolar con solución antibiótica, se procedió a aliviar cualquier espícula ósea que pueda causar irritación de la mucosa. Posteriormente se procedió a la colocación de dos membranas de PRF, una colocada en el interior del alveolo y la segunda superficialmente para cerrar la herida, se suturó al tejido gingival circundante con vicryl 3-0 (figura

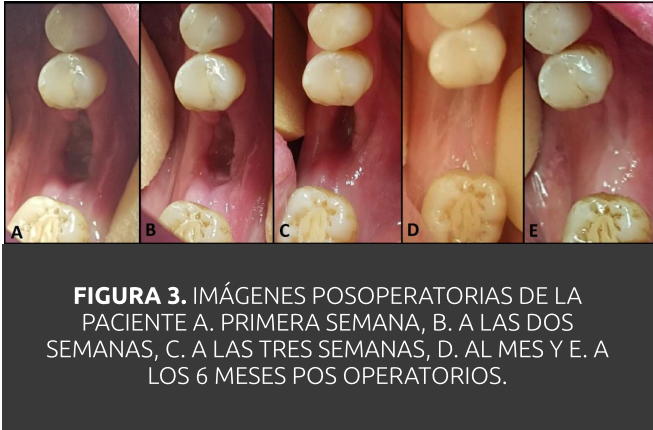

FIGURA 3. IMÁGENES POSOPERATORIAS DE LA PACIENTE A. PRIMERA SEMANA, B. A LAS DOS SEMANAS, C. A LAS TRES SEMANAS, D. AL MES Y E. A LOS 6 MESES POS OPERATORIOS.

1). Para la obtención de estas membranas se colectó 20 mL de sangre de la vena antecubital, luego esta sangre fue centrifugada a 2700 rpm por 12 min. Luego del procedimiento se continuó la terapia antibiótica por 10 días más.

A las dos semanas posoperatorias se observó el cierre total de la herida sin signos de inflamación o infección en los tejidos gingivales. La cicatrización se completó a la cuarta semana posoperatoria se observó una continuidad normal de la mucosa gingival. A los 6 meses posoperatorios la paciente continuó sin mostrar signos clínicos de pérdida gingival, inflamación o infección y alivió total de la sintomatología inicial (figura 3).

Caso 2.

Paciente de sexo femenino de 70 años de edad, con antecedente clínico de osteoporosis, manejada con bifosfonato (bonviva) en dosis semanal, la paciente acudió a la consulta por presentar dolor y salida de líquido purulento a través de fistula en la región retromolar del lado derecho. En la anamnesis la paciente refiere que hace aproximadamente 2,5 años se le realizó la extracción de la pieza dental 47 y que aproximadamente a los 8 meses posteriores a la extracción comenzó la sensación de salida de líquido purulento en la zona de la extracción que hasta el momento de su consulta no cicatrizaba.

Al examen físico extraoral no se evidenció el aumento de volumen o eritema, intraoralmente se evidenció la presencia de una fístula con salida

de secreción purulenta en región molar de lado derecho, con sensación de dolor en la zona y parestesia del labio inferior del mismo lado, se realizaron tomografías en donde se evidenció la reabsorción del hueso alveolar y presencia del secuestro óseo (figura 4). Todos los datos clínicos y radiográficos corresponden a un diagnóstico de osteonecrosis por bifosfonatos en estadio II. El tratamiento que se empleó fue antibioticoterapia con doxicilina 100mg vía oral cada 24 horas, enjuagues bucales con clorhexidina 0.12%, se suspendió administración de bonviva con autorización de médico tratante y se programó la limpieza quirúrgica, procedimiento que se realizó sin complicaciones, en los controles posquirúrgicos no se evidenció mejoría ya que la paciente continuaba con las molestias y la secreción de material purulento, ante esto se continuó con la misma terapia antibiótica por 30 días más y se mantiene a la paciente bajo observación.

Al ver que la paciente no mejoraba, se volvió a programar una limpieza quirúrgica más la colocación de PRF, procedimiento que se realizó

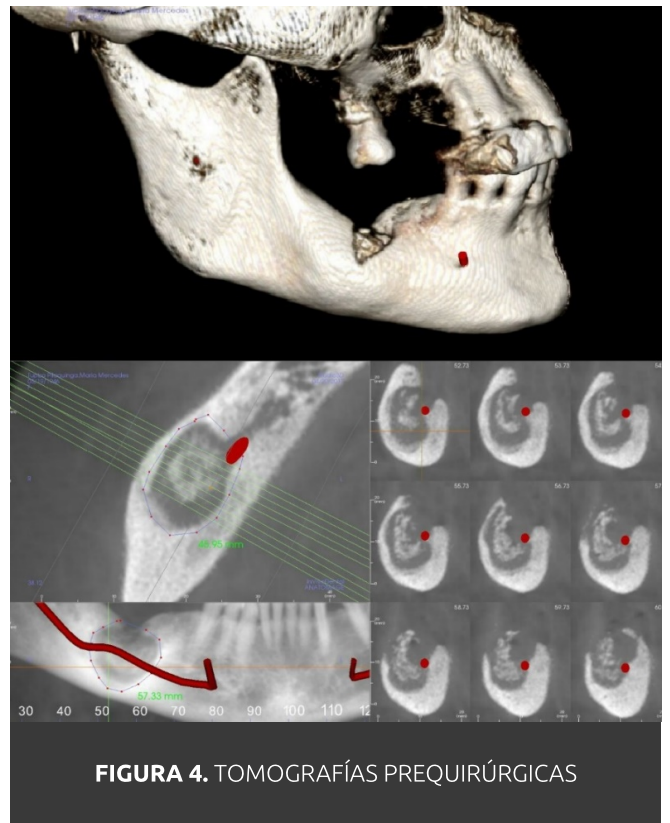


FIGURA 4. TOMOGRAFÍAS PREQUIRÚRGICAS

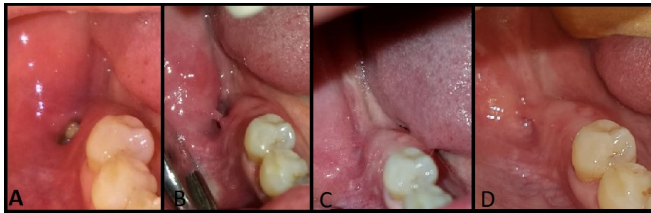


FIGURA 5. IMÁGENES DEL SITIO DEL DEFECTO. A. IMAGEN CLÍNICA DE LA LESIÓN ANTES DE LA INTERVENCIÓN DONDE SE APRECIA LA EXPOSICIÓN DE TEJIDO ÓSEO NECRÓTICO, B. IMAGEN POSOPERATORIA AL MES, C. IMAGEN POSOPERATORIA A LOS 6 MESES, D. IMAGEN POSOPERATORIA AL AÑO.

bajo a anestesia local siguiendo el mismo protocolo descrito en el caso anterior. En los controles posoperatorios la paciente presentó evolución favorable a la semana, sin secreciones y sin dolor, pero continuaba la sensación de parestesia. A las 4 semanas posoperatorias se pudo evidenciar cicatrización total de los tejidos blandos, se ha realizado controles posoperatorios hasta el año en donde no se han evidenciado signos clínicos de recidivas (figura 5). Al año posoperatorio se evidenció radiográficamente presencia de nueva formación de tejido óseo y curación total de los tejidos blandos circundantes (figura 6).

Discusión

Este trabajo reporta el caso de dos pacientes con osteonecrosis producida por bifosfonatos estadio II según la asociación americana de cirugía oral y maxilofacial tratados con manejo conservador y debridación limitada de las lesiones óseas, cubiertas con PRF donde se obtuvo resultados satisfactorios, en ambos casos se evidenció un cierre completo de los defectos después de cuatro semanas posteriores a la cirugía sin signos de recidivas en ninguno de los pacientes en controles posteriores de hasta 1 año.

La osteonecrosis de los maxilares es una patología que ocurre espontáneamente luego de un procedimiento dentoalveolar o infecciones especialmente en pacientes con pobre higiene dental y con antecedente de haber tomado

bifosfonatos ¹. Como se ha descrito el mecanismo de acción de los bifosfonatos causa la supresión de la actividad osteoclástica bloqueando el receptor activador del factor nuclear kB (RANK) del ligando del receptor activador del factor nuclear kB (RANKL), por lo tanto, previenen la reabsorción ósea, disminuyendo la cicatrización de las heridas incrementando los riesgos de complicaciones ^{4,5}.

Dar una solución a esta condición ha sido considerada difícil o en ocasiones contraindicada, aunque el tratamiento es controversial en especial en los estados 2 y 3 de la enfermedad, los tratamientos varían desde la utilización de enjuagues de clorhexidina, irrigaciones locales, el uso de antibióticos sistémicos, desbridamiento de herida, secuestrectomía, terapia en cámara hiperbárica, suspensión de la terapia antirresortiva aunque no es protocolario debido a su permanencia en el cuerpo hasta por 11 años, utilización de laser hasta resecciones quirúrgicas, aunque algunos reportes han mostrado resultados exitosos luego de un tratamiento quirúrgico, actualmente no se recomiendan debido a que sus resultados son impredecibles y pueden inducir a una progresión de la enfermedad ^{10,2,13}.

La epitelización es un paso esencial en el manejo de la osteonecrosis, debido a que la exposición del hueso alveolar a la cavidad oral lo deja susceptible a infecciones de cualquier microorganismo, entre las técnicas descritas para

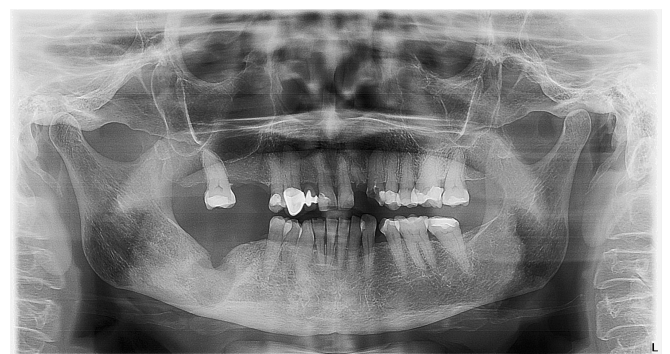


FIGURA 6. RADIOGRAFÍA PANORÁMICA A LOS 6 MESES POSOPERATORIOS.

cubrir estos defectos tenemos los colgajos de grasa pediculada, rotación de colgajos de tejido blando, colgajos locales e injertos lamentablemente los resultados con estas técnicas no han sido concluyentes ^{10,12}.

Actualmente se han obtenido resultados prometedores con un tratamiento quirúrgico combinado con el uso de PRF, aunque aún no existe un consenso acerca de si el PRF promueve la regeneración de los tejidos blandos ^{10,12}. Entre las propiedades físicas de la membrana de PRF, se conoce que contiene factores de crecimiento los cuales se secretan por degranulación de los gránulos alpha presentes en las plaquetas, se ha demostrado que estos factores se secretan hasta por 28 días; además también contienen leucocitos que tienden a estimular el proceso de regeneración debido a que estimulan la vascularización, promueven la síntesis de colágeno y la mitogénesis de osteoblastos y fibroblastos, células responsables de iniciar la regeneración ósea, para la obtención y utilización del PRF se utilizan técnicas mínimamente invasivas las cuales pueden ser realizadas en el consultorio médico de forma ambulatoria ^{10,7,2,13,14}.

Al igual que en nuestro trabajo, el estudio realizado por Cano & col. y Kim & col. muestran resultados prometedores en el tratamiento de la osteonecrosis por bifosfonatos con la aplicación de PRF, aunque estos autores evaluaron además la acción de leucocitos adicionados a la matriz de PRF debido a la posibilidad de contribuir a la actividad antimicrobial, regulación inmunológica y la capacidad de producir gran cantidad de VEGF, el éxito obtenido en estos y otros estudios, depende de la localización y tamaño de la lesión o del momento del diagnóstico, lo que hace necesario una mayor cantidad de estudios para demostrar la eficacia de este tratamiento ^{6,5,2}.

Los dos pacientes en este estudio fueron tratados mediante la resección del tejido óseo necrótico, el defecto se cubrió con las

membranas de PRF y con un colgajo mucoperiostico, y se obtuvo una cicatrización completa en los dos pacientes. Los resultados favorables obtenidos, como en otros publicados, en el tratamiento de osteonecrosis con PRF, animan a seguir utilizándolo debido a los beneficios obtenidos como la eliminación de los síntomas como dolor, halitosis, inflamación, infecciones recurrentes, entre otras, además ayuda a limitar la extensión de la lesión.

Pese a estos resultados, aun la prevención sigue siendo el mejor tratamiento en los pacientes que han sido tratados con bifosfonatos, promoviendo el mantenimiento de la higiene oral adecuada, eliminar cualquier elemento que acuse algún tipo de traumatismo a la mucosa oral, como prótesis mal adaptadas o restauraciones sobrecontorneadas, de igual manera cualquier procedimiento quirúrgico oral sería la última opción.

Conclusión

Los pacientes presentados en este estudio tuvieron resultados exitosos con el tratamiento con PRF de osteonecrosis por bifosfonatos, produciéndose un cierre de los defectos y aliviando la sintomatología, además los pacientes no presentaron indicios de recidivas, sin embargo, estos resultados no son concluyentes para determinar al uso de PRF como un tratamiento efectivo contra la osteonecrosis por bifosfonatos, requiriendo aplicar en otros casos similares en espera de iguales resultados.

Referencias

1. Migliario, M., Mergoni, G., Vescovi, P., De Martino, I., Alessio, M., Benzi, L., Renó, F., Fusco, V. Osteonecrosis of the Jaw (ONJ) in Osteoporosis Patients: Report of Delayed Diagnosis of a Multisite Case and Commentary about Risks Coming from a Restricted ONJ Definition. *Dentistry Journal*. 2017; 5(1): 1-12.

2. Burcin, Z., Yilmaz, C. Treatment of bisphosphonate-related osteonecrosis of the jaw using platelet-rich fibrin. *The journal of craniomandibular & sleep practice*. 2016; 35(5): 332-336.
3. Calvani, F., Cutone, A., Stefania, M., Rosa, L., Valentini, V., Valenti, P. Efficacy of bovine lactoferrin in the post-surgical treatment of patients suffering from bisphosphonate-related osteonecrosis of the jaws: an open-label study. *BioMetals*. 2018; 1(1): 1-11.
4. Jeong, H., Hwang, J., Lee, J., Hyun, Y., Yeon, J., Han, S. Risk factors of osteonecrosis of the jaw after tooth extraction in osteoporotic patients on oral bisphosphonates. *Imaging Science in Dentistry*. 2017; 47(1): 45-50.
5. Cano, J., Peña, J., Ortega, D., Paredes, V., Garcia, M., Lopez, J. The role of Leucocyte-rich and platelet-rich fibrin (L-PRF) in the treatment of the medication-related osteonecrosis of the jaws (MRONJ). *Journal of clinical and experimental dentistry*. 2017; 9(8): e1051-e1059.
6. Kim, J., Kim, S., Kim, M. Leucocyte-rich and platelet-rich fibrin for the treatment of bisphosphonate-related osteonecrosis of the jaw: a prospective feasibility study. *British journal of oral and maxillofacial surgery*. 2014; 52(9): 854-859.
7. Ibrahim, V., Dowling, H. Platelet-Rich Plasma as a Nonsurgical Treatment Option for Osteonecrosis. *American Academy of Physical Medicine and Rehabilitation*. 2012; 4(12): 1015-1019.
8. Sigua, E., da Costa, R., de Brito, A., Alvarez, N., de Albergia, J. Bisphosphonate-related osteonecrosis of the jaw: a review of the literature. *International journal of dentistry*. 2014; 2014(1): 1-6.
9. Ruggiero, S., Dodson, T., Fantasia, J., Goodday, R., Aghaloo, T., Mehrotra, B., O'Ray, F. American Association of Oral and Maxillofacial Surgeons position paper on medication-related osteonecrosis of the jaw--2014 update. *Journal of oral and maxillofacial surgery*. 2014; 72(10): 1938-1956.
10. Norholt, S., Hartlev, J. Surgical treatment of osteonecrosis of the jaw with the use of platelet-rich fibrin: a prospective study of 15 patients. *Journal of oral and maxillofacial surgery*. 2016; 45(10): 1256-1260.
11. Atanes, P., Atanes, A., Rios, P., Atanes, D. Osteonecrosis de los maxilares relacionada con el tratamiento con bifosfonatos. *Medicina de familia SEMERGEN*. 2014; 40(3): 143-148.
12. Sinen S,US. Management of Bisphosphonate-Related Osteonecrosis of the Jaw with a Platelet-Rich Fibrin Membrane: Technical Report. *Journal of oral and maxillofacial surgery*. 2014; 72(2): 322-326.
13. Dinca, O., Zurac, F., Estaniceanu, F., Bogdan, M., Bodnar, D., Vladan, C., Bucur, A. Clinical and histopathological studies using fibrin-rich plasma in the treatment of bisphosphonate-related osteonecrosis of the jaw. *Romanian journal of morphology and embryology*. 2014; 55(3): 961-964.



14. He, L., Lyn, Y., Hu, X., Zhang, Y., Wu, H. A comparative study of platelet-rich fibrin (PRF) and platelet-rich plasma (PRP) on the effect of proliferation and differentiation of rat osteoblasts in vitro. *Oral surgery, oral medicine, oral pathology, oral radiology, and endodontics*. 2009; 108(5): 707-713.
15. Del Fabbro M,GG,MM. Autologous platelet concentrates for bisphosphonate-related osteonecrosis of the jaw treatment and prevention. A systematic review of the literature. *European journal of cancer*. 2014; 51(1): 62-74.